

Pediatric Atypical Acute Appendicitis Ultrasonographic İkincil Bakı

Ultrasonographic Second Look in Pediatric Atypical Acute Appendicitis

Harun Yıldız* (0000-0003-0848-2561), Nurcan Kat** (0000-0002-8205-1850)

*Dörtçelik Çocuk Hastalıkları Hastanesi, Radyoloji Kliniği, Bursa, Türkiye

**Sağlık Bilimleri Üniversitesi Bursa Yüksek İhtisas Eğitim ve Araştırma Hastanesi, Radyoloji Kliniği, Bursa, Türkiye



Öz

Giriş: Pediatric atypical acute appendicitis olgularında ikincil bir sonografik bakı ile atipik radyolojik durumun olası nedenlerine dikkat çekmek. Atipik olgularda olası yanlış negatif ultrasonografik değerlendirmeyi en aza indirebilmek adına çözüm önerileri sunmak.

Gereç ve Yöntem: Retrospektif olarak yapılan çalışmaya dış merkezlerde son 24 saat içinde yapılmış ve normal olarak yorumlanmış ultrasonografisi olmasına rağmen akut apandisit açısından atipik kliniğe sahip olması nedeni ile hastanemize sevk edilen ve departmanımızda yapılan ikincil bakı ultrasonografi ile akut apandisit tanısı konularak opere edilen 51 olgu dahil edilmiştir.

Bulgular: Olguların hiçbirinde tipik akut apandisit kliniği yoktu. Olguların hepsi atipik bir kliniğe sahipti. Apendiksin perforasyon/plastrone olması, apendiksin atipik bir lokalizasyonda bulunması, apendiksin sadece distal kesiminde enflamasyonun bulunması, apendiksin ancak derin bir kompresyon ile görüntülenebilmesi, bakı esnasında çeşitli nedenlerle hasta ile yeterli iletişimin kurulamaması (yaş, ağrı) gibi atipik duruma yol açabilen ve görüntülemeyi zorlaştırabilen nedenlerden bir ya da bir kaç olguların hepsinde mevcuttu.

Sonuç: Herhangi bir atipik akut apandisit durumunda yanlış negatif bir değerlendirmeye yol açabilecek olası tanısız zorluklar iyi bilinmelidir. Doğru bir ultrasonografik tanı için olası atipik lokalizasyonlar kontrol edilmeli, dereceli kompresyona ek olarak “derin kompresyon” mutlaka kullanılmalıdır.

Abstract

Introduction: To draw attention to possible causes of atypical radiological condition with a “secondary view” in atypical pediatric acute appendicitis cases. To offer solutions in order to minimize possible false negative ultrasonographic evaluation in atypical cases.

Materials and Methods: 51 cases were included in this retrospective study. These cases were referred to our hospital because of an atypical acute appendicitis clinic, although ultrasonography was interpreted as normal in other centers in the last 24 hours. All cases were operated on with the diagnosis of acute appendicitis by “second look ultrasonography” performed in our department.

Results: None of the cases had typical acute appendicitis clinic. Reasons such as perforation/plastron of the appendix, an atypical localization of the appendix, inflammation only in the distal part of the appendix, visualization of the appendix only with deep-compression, and failure to establish adequate communication with the patient for various reasons were conditions that could lead to atypical acute appendicitis and make imaging difficult. One or more of these were present in all cases.

Anahtar kelimeler

Ultrason, apandisit, apendiks

Keywords

Ultrasound, appendicitis, appendix

Geliş Tarihi/Received : 29.11.2023

Kabul Tarihi/Accepted : 20.02.2024

DOI:10.4274/jcp.2024.16779

Yazışma Adresi/Address for Correspondence:

Harun Yıldız, Dörtçelik Çocuk Hastalıkları
Hastanesi, Radyoloji Kliniği, Bursa, Türkiye
Tel.: +90 224 275 20 00
E-posta: drharunyildiz@yahoo.com



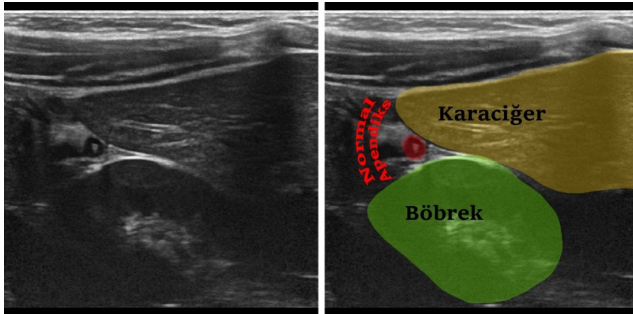
Conclusion: The potential diagnostic difficulties that may lead to a false-negative assessment in any case of atypical acute appendicitis should be well recognized. For an accurate ultrasonographic diagnosis, possible atypical localizations should be checked, and “deep-compression” should be used in addition to graded-compression.

Giriş

Normal ya da enflame bir apendiks, sağ fossa iliakada Mc Burney noktasındaki alışılmış yerleşimi haricinde karın içerisinde çok farklı yerlerde atipik bir şekilde lokalize olabilir (Resim 1). Apendiksin ucunun mobil bir yapıda olması ve olası çekal malpozisyon atipik apendiks lokalizasyonunun en bilinen iki ana nedenidir. Apendiks, karın içerisinde sub-hepatik, retro-kolik, retro-çekal, sub-çekal, para-çekal (lateral), ante-çekal, pre-ileal (yüzeysel), post-ileal, sub-ileal, pelvik ve sol alt kadranda gibi birçok farklı yerleşime sahiptir (1-3). Apendiks, bu farklı lokalizasyonlara ek olarak bir fitik kesesi içerisine ya da skrotal kese içerisine uzanabilir (3).

Akut apandisit, çocuklarda en sık acil cerrahi girişim gerektiren abdominal ağrı nedenidir. Akut apandisit tanısı esas olarak öykü ve fizik muayene bulguları ile konulmakta olup bazı atipik durumlarda radyolojik değerlendirmeye gerek duyulmaktadır. Tipik klinik seyir hastaların 2/3 kadarında görülür (4). Özellikle çocukluk yaş grubunda 1/3 oranında atipik bulgu vermesi nedeniyle akut apandisit tanısı zaman zaman zor olabilmektedir. Tanıdaki gecikmeler, perforasyon, apse formasyonu, peritonit, sepsis ve ileus gibi bir takım komplikasyonlara yol açabilir.

Tipik vakalara klinik olarak tanı koymak kolaydır, ancak atipik vakalarda tanı koymada radyolojik değerlendirme önem kazanmaktadır (5-9). Radyolojide ilk tercih ultrasonografidir. Akut apandisitte ultrasonografinin kullanımı, kolay uygulanabilir olması, radyasyon içermemesi ve noninvaziv olması nedeniyle yaygın bir şekilde kabul görmüştür (10).



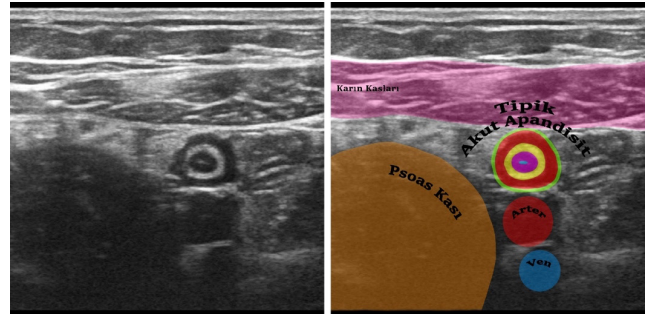
Resim 1. Subhepatik yerleşimli atipik lokalizasyona sahip normal apendiks vermiformis (4 mm)

Akut apandisit için ultrasonografide primer bulgu, çapı 6 mm'den büyük, ödemli, komprese edilemeyen, kör sonlanan tubüler bir segmentin gösterilmesidir (Resim 2). Bununla birlikte çevre mezenterik yağ dokusundaki ekojenite artışı, komşu mezenterik lenf nodları, apse formasyonu, apandikolit, submukozal ekojenik tabakanın kaybı, karaciğerde periportal ekojenite artışı, safra kesesi duvarında diffüz reaksiyonel kalınlaşma ve serbest sıvı gibi bir takım sekonder bulguların sonografik olarak tespitinin tanı koymadaki önemi oldukça değerlidir (5,11-14). Ancak ultrasonografik değerlendirme kullanıcıya bağımlı bir modalitedir. Aynı zamanda ağrı, obezite, yoğun gaz, atipik lokalizasyon, yaş ve perforasyon gibi hasta kaynaklı pek çok durumda tanınan değerinin azaldığı bilinmektedir (7,8,12,15,16). Bu durumlarda apandiksi görüntüleyebilmek oldukça güçleşebilir (Resim 3).

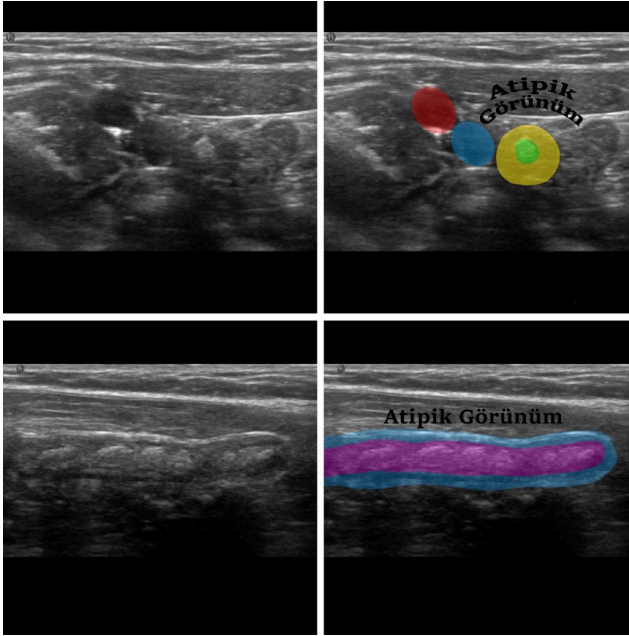
Mevcut çalışmada atipik pediatrik akut apandisit olgularında ikincil bir sonografik bakı ile atipik radyolojik durumun olası nedenlerini kavramak ve atipik olgularda olası yanlış negatif ultrasonografik değerlendirmeyi en aza indirebilmek adına çözüm önerileri sunmak amaçlanmıştır.

Gereç ve Yöntem

Ekim 2013 – Haziran 2023 tarihleri arasında klinik ve laboratuvar verileri eşliğinde akut apandisit ön-tanısı olan ve departmanımızda yapılan ultrasonografik değerlendirmede radyolojik olarak akut apandisit tanısı konulup opere edilerek patolojik tanı alan 944 olgu retrospektif olarak tarandı. Bu olgulardan



Resim 2. Olağan lojda hedef görünümlü tipik akut apandisit (9 mm)



Resim 3. Apendiks lümenindeki barsak içeriği ve gazın neden olduğu heterojen görünüm nedeni ile çevre yumuşak doku planlarından ayırt edilmesi güç olan olağan lojda atipik görünümlü akut apandisit (9 mm)

son 24 saat içerisinde çeşitli dış merkezlerde akut apandisit açısından ultrasonografi yapılmış olan ancak bu ilk ultrasonografisinde akut apandisit açısından herhangi bir anlamlı radyolojik bulgu saptanmayan, klinik ve/veya laboratuvar olarak ise atipik bulgulara sahip olması nedeni ile hastanemize sevk edilen ve departmanımızda ikincil bakı olarak ultrasonografi tekrarı yapılarak radyolojik olarak akut apandisit tanısı alıp opere edilen toplam 51 olgu çalışmaya dahil edildi.

Yapılan son ultrasonda tüm olgular akut apandisit tanısı aldı. Takiben tüm olgular opere edildi ve patolojik olarak akut apandisit tanısı konuldu. Sonografik incelemeler Hitachi HI Vision Preirus ultrason cihazı (5-10 MHz lineer transducer) kullanılarak yapıldı. Tüm olgulara ait görüntülemelere imaj olarak JPEG formatında, video olarak AVI formatında dijital olarak ulaşıldı. Sonografik değerlendirme sırasında tüm olgularda görüntülemeyi zorlaştıran nedenler not alındı. Apendiksin perforasyon ya da plastrone olması, apendiksin atipik bir lokalizasyonda bulunması, apendiksin sadece distal kesiminde enflamasyonun bulunması, apendiksin ancak derin kompresyon ile görüntülenebiliyor olması, (hastanın yaşı, mental durumu ve şiddetli ağrı gibi) çeşitli nedenlerle hasta

ile yeterli iletişimin kurulamaması görüntülemeyi zorlaştıran nedenler olarak kabul edildi.

Araştırmamız; Bursa Yüksek İhtisas Eğitim ve Araştırma Hastanesi Klinik Araştırmalar Etik Kurulu'ndan 20.09.2023 tarihli 2011-KAEK-25/2023/09-01 numaralı oturumun kararı ile onay almıştır.

Bulgular

Olguların hiçbirinde “tipik akut apandisit kliniği” yoktu. Hepsisi atipik bir kliniğe sahipti. Olguların yaşı 1 ile 17 arasında değişiyordu (Ortalama yaş: 10.7 yıl). 51 olgunun 33’ü erkek, 18’i kız idi. Bir önceki ultrasonografik inceleme en yakın 1 saat önce, en geç 24 saat önce yapılmıştı (Ortalama: 15,6 saat önce).

Lokalizasyon olarak enflamasyon apendikslerin 26’sı olağan lokalizasyonda, 25’i atipik lokalizasyonda saptandı. Atipik lokalizasyonda saptanan 25 apendiksin 4’ü sub-hepatik bölgede, 10’u pelvik bölgede, 5’i sağ lateral (para-çekal) bölgede, 1’i periumbilikal bölgede, 1’i sol para-aortik bölgede, 3’ü retro-çekal bölgede, 1’i retro-kolonik bölgede görüntüledi. Yirmi beş olgunun 13’ünde atipik lokalizasyon haricinde görüntülemeyi zorlaştıran diğer nedenlerden bir ya da birkaçı eşlik ediyordu. 8 olguda atipik lokalizasyon tek başına görüntülemeyi zorlaştıran nedendi. Bu olgularda görüntülemeyi zorlaştıran eşlik eden ikinci başka bir neden yoktu. Bu 8 olgunun hepsinde atipik lokalizasyonlarda primer apandisit bulgusu olarak “çapı 6 mm’den büyük, kör sonlanan tubüler bir yapı” kolay bir şekilde saptandı.

Olağan lojdaki 26 apandisitten 9’u perforasyon/plastrone durumdaydı, 12’sinde proksimal segment normal olup distal segment enflameydi, 1’i huzursuz bebektir, 1’inde apendiks lümeninde görüntülemeyi oldukça zorlaştıran yoğun ekojeniteler vardı, 3’ünde görüntüleyebilmek için çok derin kompresyon gerekiyordu. 8 olgu, bunlardan aynı anda birden fazlasına sahipti.

On yedi olguda tespit edilen distal/fokal apandisitten 13’ü olağan lojda olup bu 13 olgudan 11’inde eşlik eden görüntülemeyi zorlaştıran başka bir neden saptanmadı. Bu 11 distal/fokal apandisit olgusu olağan lokalizasyonda nonkomplike distal/fokal apandisit olarak tespit edildi. Bu 13 olgudan 1’inde derin kompresyon gerektiği, 1’inde intraluminal yoğun ekojeniteler izlendi. 17 distal/fokal apandisitten 4’ü ise atipik lokalizasyonda idi. Bunlardan 1 olguda mobil çekum olup apendiks distal kesimde enflamasyon

ve sağ laterale uzanıyordu, 1 olguda sol paraaortik yerleşimliydi, 2 olguda pelvik yerleşimli olup derin kompresyon gerektiriyordu.

Serideki sadece bir olguda mevcut abdominal defans yenilemeyip derin kompresyon manevrası gerçekleştirilemedi (Olgu no 51). Toplamda 15 olguda derin kompresyon apendiksi görüntüleyebilmek için şarttı. Pelvik yerleşimli olanların tamamı (10 olgu) ancak derin kompresyon ile görüntülenebiliyordu.

Pelvik yerleşim haricinde 5 olguda daha görüntüleyebilmek için derin kompresyon gerekli oldu.

Üç olguda değerlendirme esnasında hasta ile yeterli düzeyde iletişim kurulamadı. Bu olgulardan 1'i huzursuz bebek, 1'i serebral palsy, 1'i ise derin kompresyona izin vermeyen istemli+istemli abdominal defansa sahip olan olgulardı.

Olguların genel özelliklerinin dökümü Tablo 1'de sunuldu.

Tablo 1. Olguların genel özellikleri

Hasta No	Yaş Cinsiyet	Klinik Tablo	Sonografik Olarak Apendisit (AP) Özelliği + Temel Görüntüleme Zorluğu	Apendisit Lokalizasyonu	Bir Önceki Normal Ultrason zamanı	Cerrahi Doğrulama
1	16/Erkek	Atipik	Atipik Yerleşim + Plastrone AP	Subhepatik	12 saat önce	+
2	7/Kız	Atipik	Klasik AP (8 mm) + Derin Kompresyon Gerekiyor	Olağan Lojda	9 saat önce	+
3	9/Erkek	Atipik	Plastrone AP	Olağan Lojda	21 saat önce	+
4	12/Erkek	Atipik	Distal AP (10mm) / Proksimali Normal (4mm)	Olağan Lojda	8 saat önce	+
5	16/Erkek	Atipik	Perfore AP + Derin Kompresyon İle Görülebilir	Pelvik	11 saat önce	+
6	5/Erkek	Atipik	Perfore AP	Olağan Lojda	18 saat önce	+
7	12/Kız	Atipik	Distal AP (7mm) / Proksimali Normal (3mm)	Olağan Lojda	4 saat önce	+
8	9/Erkek	Atipik	Fokal AP (8mm) / Proksimali Normal (3mm)	Olağan Lojda	23 saat önce	+
9	13/Erkek	Atipik	Derin Kompresyon İle Görülebilir (13mm)	Pelvik	5 saat önce	+
10	7/Erkek	Atipik	Atipik Yerleşim (11 mm)	Lateral	3 saat önce	+
11	10/Kız	Atipik	Distal AP (12mm) / Proksimali Normal (3mm)	Olağan Lojda	12 saat önce	+
12	14/Erkek	Atipik	Mobil (Pelvik) Çekum+Lateralde Distal AP (11mm)	Lateral	13 saat önce	+
13	17/Erkek	Atipik	Fokal AP (10mm) / Proksimali Normal (5mm)	Olağan Lojda	20 saat önce	+
14	10/Erkek	Atipik	Distal AP (12mm) / Proksimali Normal (5mm)	Olağan Lojda	15 saat önce	+
15	16/Kız	Atipik	Atipik Yerleşim / Plastrone AP	Subhepatik	24 saat önce	+
16	14/Erkek	Atipik	Atipik Yerleşim (11 mm)	Subhepatik	24 saat önce	+
17	10/Kız	Atipik	Distal AP (8mm) / Proksimali Normal (4mm)	Olağan Lojda	23 saat önce	+
18	11/Erkek	Atipik	Perfore AP	Olağan Lojda	19 saat önce	+
19	10/Kız	Atipik	Atipik Yerleşim (13 mm)	Lateral	1 saat önce	+
20	17/Kız	Atipik	Atipik Yerleşim (8 mm)	Lateral	2 saat önce	+
21	10/Erkek	Atipik	Atipik Yerleşim (8 mm)	Periumbilikal	20 saat önce	+
22	13/Kız	Atipik	Klasik AP (13 mm) / Derin Kompresyon Gerekiyor	Olağan Lojda	3 saat önce	+
23	9/Erkek	Atipik	Perfore AP	Olağan Lojda	16 saat önce	+

Tablo 1. Devamı

Hasta No	Yaş Cinsiyet	Klinik Tablo	Sonografik Olarak Apendisit (AP) Özelliği + Temel Görüntüleme Zorluğu	Apendisit Lokalizasyonu	Bir Önceki Normal Ultrason zamanı	Cerrahi Doğrulama
24	9/Erkek	Atipik	Distal AP (12mm) / Proksimali Normal (4mm)	Olağan Lojda	5 saat önce	+
25	10/Kız	Atipik	Derin Kompresyon İle Görülebilir (9 mm)	Pelvik	20 saat önce	+
26	12/Kız	Atipik	Mobil (Pelvik) Çekum (9 mm)+Derin Kompresyon	Pelvik	22 saat önce	+
27	4/Erkek	Atipik	Perfore AP + Derin Kompresyon İle Görülebilir	Olağan Lojda	24 saat önce	+
28	14/Erkek	Atipik	Atipik Yerleşim / Gangrenöz AP	Retroçekal	12 saat önce	+
29	3/Kız	Atipik	Derin Kompresyon İle Görülebilir (12 mm)	Pelvik	5 saat önce	+
30	10/Erkek	Atipik	Atipik Yerleşim + Fokal AP (10 mm / 4 mm)	Sol Paraaortik	21 saat önce	+
31	16/Erkek	Atipik	Atipik Görünüm(Debris)+Fokal AP (9 mm/4 mm)	Olağan Lojda	24 saat önce	+
32	9/Erkek	Atipik	Perfore AP/Derin Kompresyon/Cerebral Palsi	Olağan Lojda	23 saat önce	+
33	7/Kız	Atipik	Atipik Yerleşim / Perfore AP	Retroçekal	24 saat önce	+
34	4/Erkek	Atipik	Derin Kompresyon İle Görülebilir (10 mm)	Pelvik	20 saat önce	+
35	16/Erkek	Atipik	Fokal AP (8 mm) / Proksimali Normal (5 mm)	Olağan Lojda	23 saat önce	+
36	1/Erkek	Atipik	Klasik AP (7mm) / Huzursuz Bebek	Olağan Lojda	24 saat önce	+
37	11/Kız	Atipik	Atipik Yerleşim (8 mm)	Retrokolonik	18 saat önce	+
38	10/Erkek	Atipik	Atipik Yerleşim (7 mm)	Retroçekal	24 saat önce	+
39	8/Erkek	Atipik	Distal AP (8 mm) / Proksimali Normal (4 mm)	Olağan Lojda	15 saat önce	+
40	8/Erkek	Atipik	Derin Kompresyon Gerekıyor/Fokal AP (7 mm/3mm)	Olağan Lojda	22 saat önce	+
41	11/Erkek	Atipik	Distal AP (9 mm) / Proksimali Normal (5 mm)	Olağan Lojda	20 saat önce	+
42	15/Kız	Atipik	Atipik görünüm (Lümente Yoğun Ekojenite) (12mm)	Olağan Lojda	4 saat önce	+
43	5/Kız	Atipik	Perfore AP + Derin Kompresyon İle Görülebilir	Pelvik	24 saat önce	+
44	16/Erkek	Atipik	Perfore AP	Olağan Lojda	21 saat önce	+
45	15/Kız	Atipik	Atipik Yerleşim (10 mm)	Subhepatik	20 saat önce	+
46	7/Kız	Atipik	Perfore AP	Olağan Lojda	5 saat önce	+
47	8/Erkek	Atipik	Derin Kompresyon İle Görülebilir+Distal AP(7mm)	Pelvik	21 saat önce	+
48	13/Kız	Atipik	Derin Kompresyon Gerekıyor + Fokal AP(9mm/4mm)	Pelvik	20 saat önce	+
49	14/Erkek	Atipik	Derin Kompresyon İle Görülebilir (14mm)	Pelvik	9 saat önce	+
50	11/Erkek	Atipik	Plastrone AP (13 mm)	Olağan Lojda	19 saat önce	+
51	14/Erkek	Atipik	Atipik Yerleşim / Defans (+) Kompresyon Edilemiyor(12mm)	Lateral	1 saat önce	+

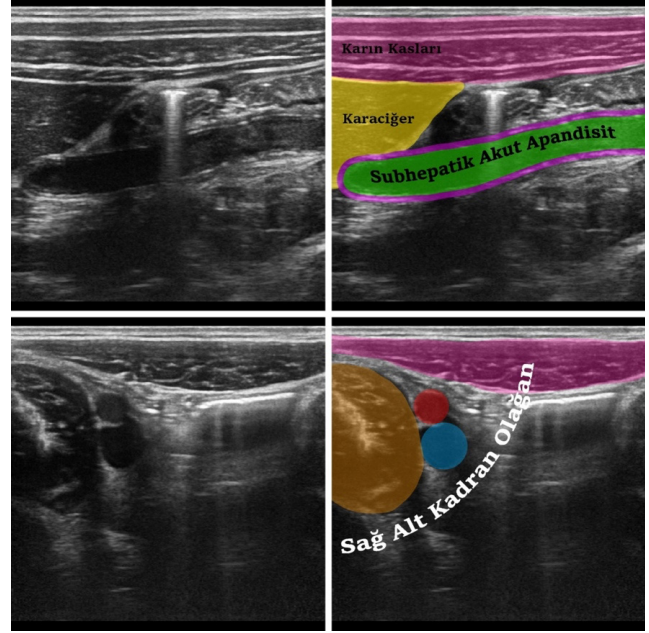
AP: Apendisit

Tartışma

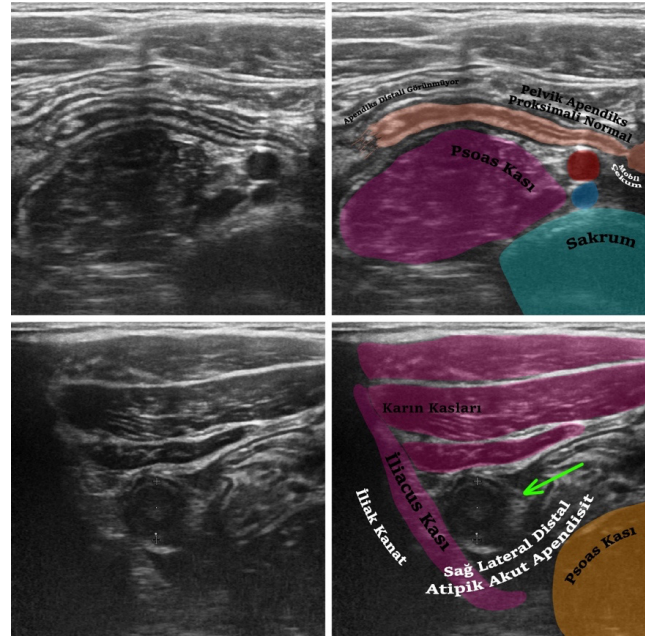
Ultrasonografi, akut apandisit tanısında yaygın olarak kullanılan bir görüntüleme yöntemi olmakla birlikte bazı durumlarda ultrasonografi ile akut apandisit tanısını koymak her zaman mümkün değildir (17). Özellikle atipik durumlarda akut apandisit tanısını doğruluğunun oldukça düşük olduğu ve akut apandisit tanısının gözden kaçmasının ana sebeplerinden birinin apendiks atipik bir lokalizasyonda olması gerçeği önceki bazı çalışmalarda bildirilmiştir (18-20). Tipik bir akut apandisit klinik olarak sağ alt karın bölgesinde ağrı ile kendini gösterir, ancak atipik lokalizasyona sahip bir akut apandisit durumunda semptomlar farklı bölgelerde ortaya çıkabilir ve pek çok farklı durum ile karışarak tanıda gecikmeye ya da yanlış bir tanıya yol açabilir. Apendiksın batın içi lokalizasyonu, hem çekumun değişken konumuna hem de apendiksın değişken uzunluğuna bağlı olarak bireyler arasında oldukça farklılık gösterir (Resim 4, 5). Apendiksın bu mobil doğasından dolayı atipik lokalizasyona sahip olan bir akut apandisit tanısının saptanması zorlaşır ve yanlış-negatif tanıya neden olabilir. Çekum, posterior peritona bağlanmasındaki farklılıklar nedeniyle karın pozisyonunu değiştirebilen hareketli bir yapıdır. Çekal malpozisyon, apendiks yerleşimini değiştirdiği ve atipik semptomlara neden olduğu için yanlış tanının önemli bir nedenidir (21). Situs inversus totalis ve intestinal malrotasyon durumlarında apendiksın sol alt kadranda yerleşimli olduğu da unutulmamalıdır. Farklı lokalizasyonlarda bulunan enflame bir apendiks akut divertikülit, kolesistit, renal kolik, duodenit veya enterit benzeri pek çok farklı klinik tabloyu taklit edebilir. Bazı durumlarda enflame apendiks bir inguinal herni içerisinde bulunabilir. Bu durumda orşit veya testis torsiyonuna benzer bir klinik tabloyu taklit edebilir. Bu gibi durumlarda olası bir yanlış tanıyı engellemek adına özenli bir radyolojik değerlendirme oldukça önemlidir.

Tespit edilen bir apendikse uygulanan “dereceli kompresyon” tekniği normal bir apendiks mi yoksa ödemli bir apendiks mi sorusuna cevap aramak için yaygın olarak kullanılan sonografik bir manevradır. Bu manevra ile ultrasonda tespit edilen bir apendiksın prob basısı ile komprese olup olmadığı değerlendirilir. Oysa, bu makalede bahsedilen “derin kompresyon” manevrası ile kastedilen şey, enflame olsun ya da olmasın, olası atipik bir apendiks görüntüleyebilmek

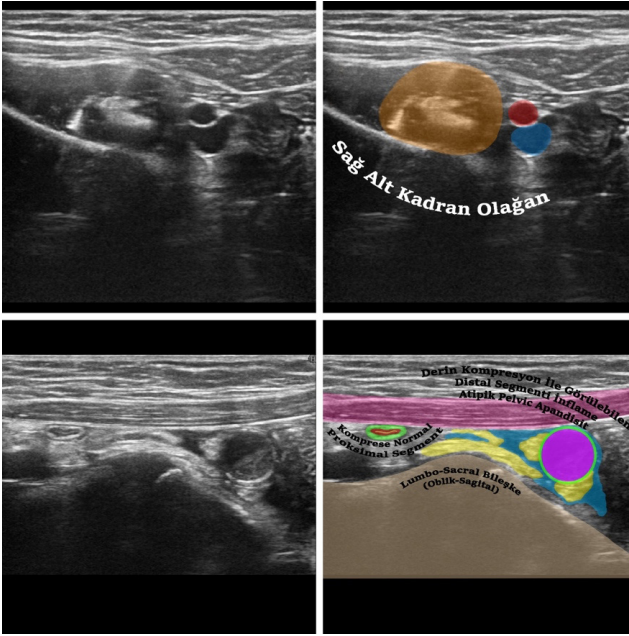
için gerçekleştirilen ve daha fazla baskı uygulamayı gerektiren hastayı ve operatörü oldukça zorlayan bir manevradır (Resim 6). Özellikle abdominal defansı ya da ağrısı bulunan olgularda derin kompresyonu



Resim 4. Sağ lateralden subhepatik bölgeye yukarıya doğru uzanıp karaciğere temas eden subhepatik yerleşimli atipik akut apandisit (10 mm). Sağ alt kadranda olağan görünüm



Resim 5. Çekum mobil olup orta hatta lokalize. Apendiks proksimali normal görünümde. Apendiks distali sağ laterale doğru uzanıyor. Sağ lateral kesime lokalize distal inflame atipik akut apandisit ile uyumlu görünüm (11 mm)



Resim 6. Kompresyonsuz sağ alt kadranda olağan görünümde. Derin kompresyon ile apendiks proksimalinin normal olup komprese olduğu izleniyor. Pelvik düzeyde ancak derin kompresyon ile görüntülenebilen serbest sıvı ve mezenterik ekojenite artışının eşlik ettiği pelvik yerleşimli atipik akut apandisit ile uyumlu görünüm (11 mm)

başarabilmek her zaman mümkün değildir. Nitekim, serimizdeki olgulardan birinde (Olgu no 51) belirgin istemli+istemli defans nedeni ile derin kompresyon manevrası gerçekleştirilemedi. Sadece derin kompresyon ile görüntülenebilen olguların hepsinde kompresyon kaldırıldığında ya da yeterli kompresyon yapılmadığında dramatik olarak akut apandisit ile ilgili ne primer ne de sekonder herhangi bir radyolojik bulgu tespit edilmiyordu. Bakı esnasında barsak anslarında ya da apendiks lümeninde izlenen hava değerlendirmeyi zorlaştıran bir başka neden olarak bilinmektedir. Her olguda mümkün olmamakla birlikte görüntülemeye engel teşkil eden barsak gazı uygulanan derin kompresyon ile çoğunlukla aşılabilmektedir. Dolayısıyla derin kompresyon, atipik olgularda değerlendirmenin önemli bir basamağını teşkil etmelidir.

Perfore/plastrone durumdaki bir apandisitte nonspesifik bulgular olarak değerlendirilebilecek sekonder radyolojik bulguların iyi bilinmesi ve bunların doğru değerlendirilmesi vurgulanması gereken bir başka önemli noktadır. Çalışmadaki olağan lokalizasyonda bulunan 9 perfore/plastrone

apandisit 7 tanesinde yukarıda bahsedilen diğer görüntülemeyi zorlaştıran nedenlerden hiçbiri saptanmadı. Olağan lokalizasyondaki diğer 2 olgudaki perfore/plastrone apandisit ancak derin kompresyon ile görüntülenebildi.

Proksimal segmenti normal olup sadece distal segment ile sınırlı olan akut apandisitler sonografik olarak normal değerlendirilip yanlış negatif bir tanıya neden olabilirler. Bazı olgularda bu enflamasyon distal segmenti gösterebilmek büyük çaba sarf etmeyi gerektirebilir. Dolayısıyla tanımlanan yapının “kör sonlanan tübüler bir yapı” olduğunun görüntülenebilmesi olası yanlış negatif bir tanıdan kaçınmak için önemlidir. Çalışmadaki toplamda 17 olguda tespit edilen distal/fokal apandisit 11 tanesi olağan lojda olup bunlara eşlik eden görüntülemeyi zorlaştıran başka bir neden saptanmadı. Bu 11 olgu olağan lojda nonkomplike distal/fokal apandisit olarak tespit edildi.

Küçük yaşlardaki çocuklar ile ya da şiddetli ağrısı olan olgular ile optimum düzeyde kurulamayan iletişim, görüntülemeyi zorlaştıran nedenlerin başında gelir. Hastanın, değerlendirme esnasında nefes alıp vermesi, nefes tutması, hareket etmemesi, karnını şişirmesi ya da karnını serbest bırakması gibi talimatlara uyması optimal bir radyolojik değerlendirme için olmazsa olmazdır. Serideki 3 olguda değerlendirme esnasında hasta ile yeterli düzeyde iletişim kurulamadı. Bunlardan biri 1 yaşında huzursuz bebek, biri serebral palsili, biri ise kompresyona izin vermeyen istemli+istemli defansa sahip olan olgulardır.

Ultrasonografik değerlendirme operatöre bağımlı bir modalite olduğu için yapan kişinin tecrübesi ve motivasyonu önemlidir. Dolayısıyla mevcut çalışmada tüm ultrasonografların tek bir radyolog tarafından yapılmış olması çalışmanın başlıca limitasyonu olarak tanımlanabilir. Daha objektif veriler elde etmek için birden fazla radyolog ile yapılmış geniş kapsamlı çalışmalara ihtiyaç vardır.

Sonuç

Akut apandisit açısından sonografik inceleme yaparken olası atipik durumlar her zaman akılda tutulmalı ve problemi çözmek için bir algoritmik yaklaşım benimsenmelidir. Özellikle olağan lokalizasyon haricindeki diğer olası atipik lokalizasyonlara mutlaka bakılmalı, sekonder sonografik bulgular gözardı edilmemeli ve dereceli

kompresyona ek olarak “derin kompresyon” her atipik durumda mutlaka kullanılmalıdır.

Etik

Etik Kurul Onayı: Araştırmamız; Bursa Yüksek İhtisas Eğitim ve Araştırma Hastanesi Klinik Araştırmalar Etik Kurulu’ndan 20.09.2023 tarihli 2011-KAEK-25 2023/09-01 numaralı oturumun kararı ile onay almıştır.

Çıkar Çatışması: Yazarlar çıkar çatışması bildirmemişlerdir.

Finansal Destek: Yazarlar tarafından finansal destek almadıkları bildirilmiştir.

Kaynaklar

- Lee SL, Ku YM, Choi BG, Byun JY. In Vivo Location of the Vermiform Appendix in Multidetector CT. *J Korean Soc Radiol* 2014;70:283-9.
- Vieira EPL, Bonato LM, Silva GGP, Gurgel JL. Congenital abnormalities and anatomical variations of the vermiform appendix and mesoappendix. *J Coloproctol* 2019;39:279-87.
- Zacharzewska-Gondek A, Szczerowska A, Guziński M, Szaśiadek M, Bładowska J. A pictorial essay of the most atypical variants of the vermiform appendix position in computed tomography with their possible clinical implications. *Pol J Radiol* 2019;84:e1-e8.
- Karagülle E, Türk E, Yildirim E, Moray G. A rare cause of left lower quadrant abdominal pain: acute appendicitis with situs inversus totalis. *Ulus Travma Acil Cerrahi Derg* 2010;16:268-70.
- Palabıyık F, Kayhan A, Cimilli T, Toksoy N, Bayramoğlu S, Aksoy S. Çocuk apandisitlerinde direkt batın grafisi ile ultrason bulgularının karşılaştırılması. *Marmara Med J* 2008;21:203-9.
- The efficacy of nonenhanced computed tomography in the diagnosis of acute appendicitis. *Ortadoğu Tıp Dergisi* 2018;119-24.
- Old JL, Dusing RW, Yap W, Dirks J. Imaging for suspected appendicitis. *Am Fam Physician* 2005;71:71-8.
- Himeno S, Yasuda S, Oida Y, Mukoyama S, Nishi T, Mukai M, et al. Ultrasonography for the diagnosis of acute appendicitis. *Tokai J Exp Clin Med* 2003;28:39-44.
- Howell EC, Dubina ED, Lee SL. Perforation risk in pediatric appendicitis: assessment and management. *Pediatric Health Med Ther* 2018;9:135-45.
- Janitz E, Naffaa L, Rubin M, Ganapathy S. Ultrasound Evaluation for Appendicitis Focus on the Pediatric Population: A Review of the Literature. *J Am Osteopath Coll Radiol* 2016;5:5-14.
- Quigley AJ, Stafrace S. Ultrasound assessment of acute appendicitis in paediatric patients: methodology and pictorial overview of findings seen. *Insights Imaging* 2013;4:741-51.
- Taşar S, Taşar MA, Ayyıldız NK, Güder L, Arıkan Fİ, Dallar YB. The Importance of the Pediatric Appendicitis Score and Ultrasonographic Findings for the Diagnosis of Acute Appendicitis in the Pediatric Emergency Department. *Turk J Pediatr Dis* 2015;9:184-8.
- Blumfield E, Nayak G, Srinivasan R, Muranaka MT, Blitman NM, Blumfield A, et al. Ultrasound for differentiation between perforated and nonperforated appendicitis in pediatric patients. *AJR Am J Roentgenol* 2013;200:957-62.
- Hoffmann JC, Trimbom CP, Hoffmann M, Schröder R, Förster S, Dirks K, et al. Classification of acute appendicitis (CAA): treatment directed new classification based on imaging (ultrasound, computed tomography) and pathology. *Int J Colorectal Dis* 2021;36:2347-60.
- Piyarom P, Kaewlai R. False-negative appendicitis at ultrasound: nature and association. *Ultrasound Med Biol* 2014;40:1483-9.
- Yildiz H, Okay ST, Yildirim E, Beskardesler N. A pin detected by ultrasonography within the normal appendix: prior to surgery, an impressive use of ultrasonography to localize an ingested foreign body exactly. *J Ultrasound* 2021;24:525-8.
- Uner C, Karaman I. Paracolic Lymph Nodes: A Novel Diagnostic Sign For Pediatric Perforated Appendicitis? *Turkish J Pediatr Dis* 2020;14:366-70.
- Gür HÜ, Görmüş C, Çıtlak G, Yüksel S, Ferlengez E, Erözgen F. The Place of Ultrasonography and Alvarado Scoring System in the Diagnosis of Acute Appendicitis. *Med Bull Haseki* 2019;57:135-41.
- Yu D, Gu C, Zhang S, Yang H, Yao T. Ultrasound features and the diagnostic strategy of subhepatic appendicitis. *Ann Transl Med* 2020;8:1083.
- Algın O, Özmen E, Özcan AS, Erkekel Ş, Karaoğlanoğlu M. Unusual manifestation of acute retrocecal appendicitis: pericholecystic fluid. *Ulus Travma Acil Cerrahi Derg* 2013;19:80-2.
- Hong GS, Lee CW, Kim MH, Kim C. Appendiceal location analysis and review of the misdiagnosis rate of appendicitis associated with deep pelvic cecum on multidetector computed tomography. *Clin Imaging* 2016;40:714-9.